

Состояние молочных желез у женщин пременопаузального возраста с гиперплазией эндометрия

Ю.Э. Доброхотова^{✉1}, ORCID: 0000-0002-7830-2290, pr.dobrohotova@mail.ru

М.Р. Нариманова¹, ORCID: 0000-0003-0677-2952, safarovametanat@yandex.ru

Л.В. Сапрыкина¹, ORCID: 0000-0002-2931-0956, lioudsap@yandex.ru

И.Ю. Ильина¹, ORCID: 0000-0001-8155-8775, iliyina@mail.ru

М.Л. Мазо², ORCID: 0000-0002-1313-6420, m_mazo@mail.ru

¹ Российский национальный исследовательский медицинский университет имени Н.И. Пирогова; 117997, Россия, Москва, ул. Островитянова, д. 1

² Московский научно-исследовательский онкологический институт имени П.А. Герцена – филиал Национального медицинского исследовательского центра радиологии; 125834, Россия, Москва, 2-й Боткинский проезд, д. 3, стр. 2

Резюме

Введение. На фоне неуклонного роста частоты гиперпластических процессов как матки, так и молочных желез многочисленные исследования отмечают наличие у женщин с дисгормональной патологией молочных желез ряда гинекологических заболеваний: наружного или внутреннего эндометриоза, гиперпластических процессов эндометрия и миометрия, полипов, синдрома поликистозных яичников (СПКЯ) и др.

Цель исследования. Оценить состояние молочных желез у женщин пременопаузального возраста с гиперплазией эндометрия на фоне применения индол-3-карбинола (I3C).

Материалы и методы. В открытое проспективное исследование были включены 42 пациентки пременопаузального возраста от 45 до 52 лет ($48,54 \pm 1,83$). Все пациентки получали I3C 400 мг/сут в течение 12 мес. Обследование включало в себя клинико-лабораторное, ультразвуковое (УЗИ) и маммографическое исследования молочных желез, цитологическое исследование выделений из соска. Исследования выполняли на этапе включения, через 6 и 12 мес. после начала лечения. Для оценки данных использовали описательную статистику. Различия считались достоверными при $p < 0,05$.

Результаты и обсуждение. У всех пациенток до начала лечения наблюдалась масталгия. При УЗИ молочных желез было выявлено, что частота BI-RADS 2 в 9,5 раз выше, чем BI-RADS 1 (90,5 % и 9,5% соответственно, $p < 0,05$). При маммографии было выявлено, что частота BI-RADS 2 в 9,26 раза выше, чем BI-RADS 1 (88% и 9,5% соответственно, $p < 0,05$). Через 6 мес. 59,5% пациенток отметили исчезновение болевого синдрома, количество пациенток с отклонениями ONE1/16a-ONE1 уменьшилось на 22%, улучшение УЗ-картины по BI-RADS произошло у 7,1%. Через 12 мес. терапии количество пациенток с отклонениями ONE1/16a-ONE1 уменьшилось на 92,86% по сравнению с показателями до начала лечения, улучшение картины BI-RADS по данным УЗИ произошло у 19%, по данным маммографии – у 28,5%. I3C – эффективный и безопасный метод лечения диспластических доброкачественных заболеваний молочных желез у женщин пременопаузального возраста.

Заключение. Терапию индол-3-карбинолом можно оценить как имеющую влияние на общие звенья патогенеза гиперплазии эндометрия и доброкачественных гиперпластических процессов в молочной железе. Целесообразно рассматривать применение в клинической практике комбинации индол-3-карбинола и антиоксиданта ресвератрола.

Ключевые слова: индол-3-карбинол, ресвератрол, гиперплазия эндометрия, пременопаузальный возраст, масталгия, BI-RADS, молочные железы

Для цитирования: Доброхотова Ю.Э., Нариманова М.Р., Сапрыкина Л.В., Ильина И.Ю., Мазо М.Л. Состояние молочных желез у женщин пременопаузального возраста с гиперплазией эндометрия. *Медицинский совет.* 2021;(3): doi:

Конфликт интересов: авторы заявляют об отсутствии конфликта интересов.

Mammary gland condition in premenopausal women with endometrial hyperplasia

Yulia Eh. Dobrohotova^{✉1}, ORCID: 0000-0002-7830-2290, pr.dobrohotova@mail.ru

Metanat R. Narimanova¹, ORCID: 0000-0003-0677-2952, safarovametanat@yandex.ru

Lyudmila V. Saprykina¹, ORCID: 0000-0002-2931-0956, lioudsap@yandex.ru

Irina Yu. Ilyina¹, ORCID: 0000-0001-8155-8775, iliyina@mail.ru

Mikhail L. Mazo², ORCID: 0000-0002-1313-6420, m_mazo@mail.ru

¹ Pirogov Russian National Research Medical University; 1, Ostrovityanov St., Moscow, 117997, Russia

² Hertsen Moscow Research Institute of Oncology – Branch of the National Medical Research Radiological Center; 3/2, 2nd Botkinskiy Proezd, Moscow, 125284, Russia

Abstract

Introduction. Amidst a steady increase in hyperplastic processes in uterus and mammary glands, numerous studies have shown that women with dyshormonal pathology of mammary glands had a range of gynecological diseases: external or internal endometriosis, hyperplastic processes of the endometrium and myometrium, polyps, polycystic ovary syndrome (PCOS), etc.

Objective. To assess the mammary gland condition in premenopausal women with endometrial hyperplasia during indole-3-carbinol (I3C) therapy.

Materials and methods. A total of 42 premenopausal patients aged 45-52 years (48.54 ± 1.83) were enrolled in an open-label prospective study. All patients received I3C 400 mg a day for 12 months. The examination included clinical laboratory, ultrasound imaging and mammographic examination of the mammary glands, cytologic examination of a nipple discharge. The examinations were carried out at the baseline, 6 and 12 months after starting treatment. The study findings were evaluated using descriptive statistics. Differences were considered significant at $p < 0.05$.

Results and discussion. All patients were diagnosed as having mastalgia before starting treatment. Mammary gland ultrasound imaging showed that the frequency of BI-RADS 2 was 9.5 times higher than that of BI-RADS 1 (90.5% and 9.5%, respectively, $p < 0.05$). Mammography revealed that the frequency of BI-RADS 2 was 9.26 times higher than that of BI-RADS 1 (88% and 9.5%, respectively, $p < 0.05$). After 6-month therapy, 59.5% of patients reported the disappearance of pain syndrome, the number of patients with ONE1/16 α -ONE1 deviations decreased by 22%, 7.1% of patients showed improvement of ultrasound picture in BI-RADS. After 12-month therapy, the number of patients with ONE1 / 16 α -ONE1 deviations decreased by 92.86% compared with the figures before starting treatment, ultrasound imaging showed improvement in the BI-RADS picture in 19% of patients, mammography findings – in 28.5% of patients. I3C is an effective and safe method to treat benign breast diseases in premenopausal women.

Conclusion. Indole-3-carbinol therapy can be assessed as the treatment having an influence on the general components of pathogenesis of endometrial hyperplasia and benign hyperplastic processes in mammary glands. It is advisable to consider the use of indole-3-carbinol combined with antioxidant resveratrol in clinical practice.

Keywords: indole-3-carbinol, resveratrol, endometrial hyperplasia, premenopausal age, mastalgia, BI-RADS, mammary glands

For citation: Dobrokhotova Yu.E., Narimanova M.R., Saprykina L.V., Ilina I.Yu., Mazo M.L. Mammary gland condition in premenopausal women with endometrial hyperplasia. *Meditsinskiy sovet = Medical Council*. 2021;(3): (In Russ.) doi:

Conflict of interest: the authors declare no conflict of interest.

ВВЕДЕНИЕ

В последние годы наблюдается неуклонный рост частоты гиперпластических процессов как матки, так и молочных желез. Многочисленные исследования отмечают наличие у женщин с дисгормональной патологией молочных желез ряда гинекологических заболеваний: наружного или внутреннего эндометриоза, гиперпластических процессов эндометрия и миометрия, полипов, синдрома поликистозных яичников (СПКЯ), фоновых и предраковых заболеваний шейки матки – с частотой $92,5 \pm 1,77\%$. У большинства обследованных патология молочных желез выявлялась в среднем на 3–5 лет раньше, чем различные гиперпластические процессы эндометрия и миометрия, хотя СПКЯ и воспалительные процессы органов малого таза предшествовали патологии молочных желез. И наоборот: у больных с гинекологическими заболеваниями внутренних половых органов (эндометриозом, миомой матки, гиперплазией эндометрия) частота гиперпластических процессов молочных желез колеблется от 60 до 95% [1–3].

По другим данным при обследовании женщин с заболеваниями молочных желез регистрируются гиперпластические процессы эндометрия и миометрия в 83,7% случаев [4]. Актуальность проблемы сочетанных опухолей молочной железы и гиперпластических процессов матки обусловлена общим патогенезом гормонального дисбаланса.

Общими звеньями патогенеза данных патологических гиперпластических процессов являются повышенная пролиферативная активность клеток, экспрессия факторов роста, снижение активности апоптоза, активизация компонентов неоангиогенеза [5]. Существует четкая связь между активностью метаболитов эстрогена и развитием процессов гиперплазии в эстрогензависимых тканях. Изучение функций двух метаболитов эстрогена (2-ОНЕ1 и 16 α -ОНЕ1) позволило выявить однозначную связь между уровнем 16 α -ОНЕ1 и риском развития опухолей в эстрогензависимых тканях. С одной стороны, 16 α -ОНЕ1 обладает некоторыми особенностями химической структуры, позволяющими ему образовывать ковалентные связи с эстрогеновыми рецепторами, в результате чего продолжительность эстрогензависимого пролиферативного сигнала возрастает с нескольких часов до нескольких дней. С другой стороны, 16 α -ОНЕ1 может индуцировать канцерогенные эффекты. В то же время при повышении уровня 2-ОНЕ1 наблюдалась тенденция к гибели опухолевых клеток и профилактике их дальнейшего образования. Многочисленные эксперименты *in vivo* доказали необходимость поддержания такого баланса между этими метаболитами, при котором концентрация 2-ОНЕ1 должна превышать концентрацию 16 α -ОНЕ1 как минимум в 2 раза и более. Отношение 2-ОНЕ1 к 16 α -ОНЕ1 (2-ОНЕ1/16 α -ОНЕ1) является биомаркером – надежным диагностическим критерием при определении риска и прогноза развития эстрогензависимых опухолей [6–9].

В настоящее время для лечения гиперплазии эндометрия в основном используются гормональные препараты, такие как прогестагены, агонисты гонадотропин-рилизинг-гормона [10, 11]. Для лечения доброкачественной дисплазии молочной железы также применяются гормональные препараты на основе прогестерона, антигонадотропины, антагонисты эстрогена и дофаминомиметики. Несмотря на высокую эффективность, данные группы препаратов имеют ограничения для широкого применения в практике акушера-гинеколога, связанные с необходимостью дообследования пациентки перед их рекомендацией и рисками различных побочных эффектов.

В связи с этим внимание исследователей в последние годы обращено к фитонутриентам. Преимуществом их применения являются низкая частота побочных эффектов и безопасность. Установлено, что некоторые растительные экстракты и витамины могут ингибировать процессы метаболизма, связанные с развитием рака груди, реализуя эпигенетические изменения.

Эпигенетика относится к модификациям активности и экспрессии генов без изменения последовательности ДНК. Окружающая среда и диета влияют на экспрессию генов. Модификации диеты путем включения определенных нутриентов имеет значение для профилактики и лечения как хронических заболеваний, так и онкологических процессов. Диетические биоактивные соединения, такие как полифенолы (куркумин, ресвератрол, галлат эпигаллокатехина) или продукты, образующиеся при расщеплении глюкозинолатов (сульфорафан, индол-3-карбинол), могут регулировать ацетилирование гистонов [12].

Опубликованный X. Liu et al. [13] метаанализ 13 исследований (11 исследований «случай-контроль» и 2 когортных исследования) показал, что высокое потребление овощей семейства крестоцветных было связано с 15%-м снижением риска рака груди. В исследовании N.Q. Zhang et al. [14] с 2 991 участником употребление овощей семейства крестоцветных снизило риск рака груди почти на 50%. Преимущество диеты, содержащей крестоцветные, в значительной степени связано с высоким содержанием индол-3-карбинола в их составе. Было установлено, что I3C обладает уникальной особенностью значительно снижать возникновение опухолей в гормонально зависимых органах [15–19].

Индол-3-карбинол обладает способностью селективно индуцировать апоптоз, ингибировать факторы роста и цитокины, стимулирующие пролиферацию тканей молочной железы, изменять метаболизм эстрогенов в направлении преобладания антиканцерогенного метаболита [20–23].

Целью исследования являлось изучить состояния молочных желез у женщин с гиперплазией эндометрия на фоне применения индол-3-карбинола.

МАТЕРИАЛЫ И МЕТОДЫ

На кафедре акушерства и гинекологии лечебного факультета ФГАОУ ВО «Российский национальный исследовательский медицинский университет имени Н.И. Пирогова» Минздрава России (заведующая кафедрой – д.м.н.,

проф. Ю.Э. Доброхотова) было выполнено открытое проспективное исследование. В исследование были последовательно включены 42 пациентки, которым было проведено комплексное гинекологическое и маммологическое обследование. Возраст пациенток варьировался от 45 до 52 лет ($48,54 \pm 1,83$).

Критериями включения являлись наличие у пациентки гиперплазии эндометрия с морфологической верификацией диагноза, категорический отказ от гормональной терапии и добровольное информированное согласие. Показаниями к выполнению отдельного диагностического выскабливания под контролем гистероскопии во всех случаях были обильные маточные кровотечения. У всех пациенток данные морфологического исследования свидетельствовали о гиперплазии эндометрия без атипии [24–27]. Критериями исключения были гиперпластические процессы с атипией и злокачественная патология любой локализации.

В план обследования входили следующие методы: клинико-anamnestический, лабораторный, ультразвуковое и маммографическое исследование молочных желез, цитологическое исследование выделений из соска при их наличии.

Всем пациенткам после проведения гистероскопии, отдельного диагностического выскабливания и получения морфологической верификации был назначен индол-3-карбинол (I3C) в дозировке 400 мг/сут. на 12 мес.

Контроль эффективности проводимой терапии осуществлялся при динамическом наблюдении, включавшем клиническое обследование. Через 6 и 12 мес. проводилась оценка М-ЭХО при УЗИ органов малого таза. УЗИ молочной железы выполняли через 6 и 12 мес., через 12 мес. выполняли рентгеновскую маммографию.

Для анализа полученных данных применяли методы описательной статистики с вычислением средней арифметической и ее стандартной ошибки. Различия считались достоверными при $p < 0,05$.

РЕЗУЛЬТАТЫ

У 38 (90,5%) из 42 обследованных с гиперплазией эндометрия были диагностированы доброкачественные заболевания молочных желез.

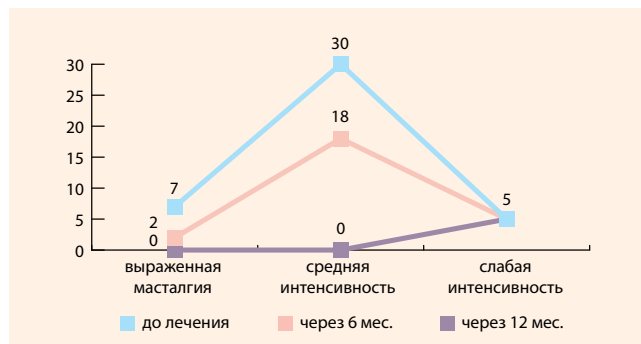
Основными клиническими проявлениями у обследованных являлись: масталгия – у всех пациенток, причем у 7 (16,7%) отмечалась выраженная интенсивность болевого синдрома, тогда как 30 (71,4%) и 5 (11,9%) из включенных в исследование имели умеренную и слабую интенсивность соответственно (рис. 1).

Выделения из сосков наблюдались у 5 (11,9%) пациенток и носили серозный характер. По результатам цитологического исследования атипических клеток не было обнаружено, цитограмма соответствовала картине фиброзно-кистозных изменений.

При выполнении УЗИ молочных желез было выявлено, что частота BI-RADS 2 у пациенток с ГЭ была в 9,5 раз выше, чем BI-RADS 1 (90,5 % и 9,5 % соответственно, $p < 0,05$) (рис. 2).

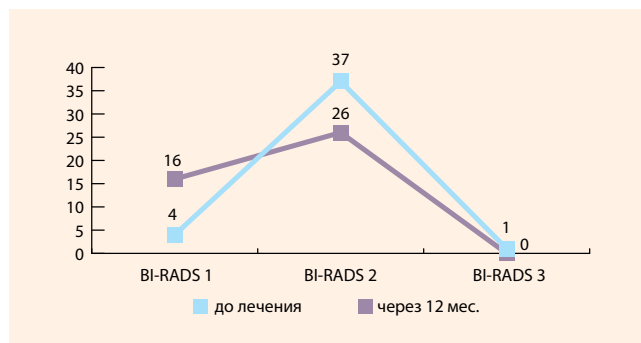
● **Рисунок 1.** Динамика масталгии на фоне проводимой терапии

● **Figure 1.** Changes in mastalgia during therapy



● **Рисунок 3.** Динамика данных маммографического исследования на фоне терапии

● **Figure 3.** Changes in mammogram findings during therapy



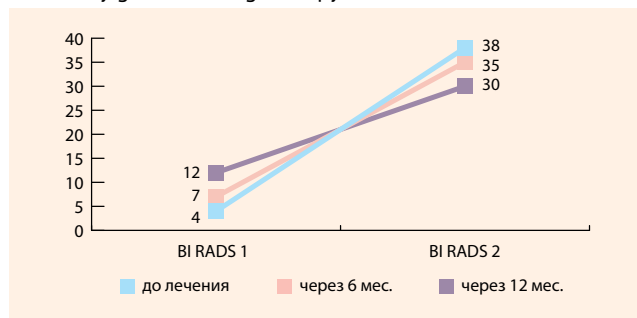
Как следует из данных маммографического исследования молочных желез (рис. 3), достоверно чаще у пациенток с ГЭ было заключение BI-RADS 2 (9,5% и 88% BI-RADS 1 и BI-RADS 2 соответственно, $p < 0,05$). Пациентка с заключением маммографического исследования BI-RADS 3 была направлена на консультацию к онкологу, ей была проведена core-биопсия. В результате морфологического исследования выявлен фиброз без гиперплазии эпителиальных структур, что дало основание оставить пациентку в исследовании.

Маммографическая плотность является собирательным понятием и определяется соотношением эпителиального и стромального компонентов, с одной стороны, и жирового – с другой. Повышенная маммографическая плотность является независимым фактором риска развития рака молочной железы [28–30]. В связи с этим было решено уделить данному показателю особое внимание. Маммографическая плотность молочных желез (рис. 4) среди обследованных распределилась следующим образом: ACR A была зафиксирована у 6 (14,3%), ACR B – у 10 (23,8%), ACR C – у 15 (35,7%) и ACR D – у 11 (26,1%). Таким образом, повышенную маммографическую плотность имели 26 пациенток (61,8%).

В результате проведенной терапии через 6 мес. отмечался положительный клинический эффект (рис. 1): 25 (59,5%) пациенток отметили полное исчезновение болевого синдрома, у остальных частота масталгии уменьшилась в 1,68 раза по сравнению с показателем до начала лечения (на 40,48% через 6 мес. лечения, $p < 0,05$). Через 12 мес. терапии положительную динамику в клинической картине отметили все пациентки, включенные

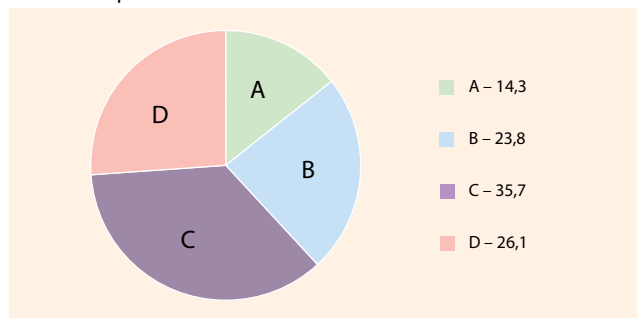
● **Рисунок 2.** Динамика УЗ-картины молочных желез на фоне терапии

● **Figure 2.** Changes seen on ultrasound imaging of the mammary glands during therapy



● **Рисунок 4.** Частота маммографической плотности у обследованных пациенток

● **Figure 4.** Frequency of mammographic density in the examined patients



в исследование. Следует указать, что 5 пациенток с выраженной интенсивностью масталгии до лечения, у которых сохранялась данная симптоматика спустя 6 мес. лечения, отметили уменьшение интенсивности болевого синдрома через 12 мес. терапии.

Динамика выделений из сосков на фоне терапии изменялась следующим образом: через 6 мес. применения симптомы купировались у 2 (40%) пациенток, через 12 мес. – у 3 (60%).

Все пациентки были обследованы на уровень соотношения метаболитов эстрогена 2-OHE1/16a-OHE1. Отклонение от нормальных величин 2/1 были обнаружены у 27 (64,2%) пациенток. При оценке уровня соотношения метаболитов эстрогена 2-OHE1/16a-OHE1 было выявлено, что через 6 мес. терапии индол-3-карбинолом количество пациенток с отклонениями данного показателя от нормальных значений уменьшилось на 22% ($n = 21$, 50%, $p > 0,05$), через 12 мес. на 92,9% ($n = 3$, 7,14%, $p < 0,05$) по сравнению с показателями до начала лечения.

При контрольном обследовании у 42 пациенток через 6 и 12 мес. после начала терапии обнаружен положительный эффект в ультразвуковой картине молочных желез. Из полученных данных (рис. 3) следует, что через 6 мес. терапии улучшение УЗ-картины по BI-RADS произошло у 3 (7,1%) пациенток, после 12 мес. терапии еще у 5 (11,9%) обследованных. Всего улучшение УЗ-картины мы наблюдали у 8 (19%) пациенток ($p < 0,05$).

При маммографическом исследовании через 12 мес. от начала терапии была выявлена положительная динамика, а именно: зафиксировано улучшение категории BI-RADS у 12 (28,5%) пациенток ($p < 0,05$). Улучшение показателей

маммографической плотности по системе ACR через 12 мес. терапии наблюдались у 14 (33,3%) пациенток. Динамика изменения этих данных отражена на рис. 5.

При УЗИ органов малого таза не было данных, свидетельствующих о рецидиве гиперплазии эндометрия.

На фоне терапии 3 пациентки отметили диспепсические явления на фоне приема препарата. Всем пациенткам было рекомендовано изменить время приема препарата (после приема пищи), что позволило купировать нежелательные явления, и они продолжили участие в исследовании.

ОБСУЖДЕНИЕ

В данном исследовании была оценена эффективность применения индол-3-карбинола при сочетанной пролиферативной патологии молочных желез и эндометрия. Анализ результатов показал, что все пациентки с гиперплазией эндометрия имели доброкачественную дисплазию молочной железы. На фоне проводимой терапии индол-3-карбинолом наблюдалась положительная динамика. Через 6 мес. у 59,5% пациенток была купирована масталгия, количество пациенток с отклонениями ONE1/16a-ONE1 уменьшилось на 22%, улучшение УЗ-картины по BI-RADS произошло у 7,1% пациенток. Через 12 мес. терапии выделения из сосков были купированы у всех пациенток, также у всех была положительная динамика по купированию болевого синдрома, количество пациенток с отклонениями ONE1/16a-ONE1 уменьшилось на 92,86% по сравнению с показателями до начала лечения, улучшение картины по BI-RADS по данным УЗИ произошло у 19% пациенток, по данным маммографии у 28,5%, а улучшение показателей маммографической плотности по системе ACR наблюдались у 14 (33,3%) пациенток.

I3C является эффективным средством при гормонально-зависимых доброкачественных заболеваниях молочных желез. Эффекты опосредованы его антипролиферативной активностью:

- стимулированием 2-гидроксилирования эстрадиола, что нормализует метаболизм эстрадиола и ингибирует синтез 16 α -гидроксиэстрона, обладающего выраженными канцерогенными свойствами, индуцированием избирательного апоптоза в опухолевых и опухолеподобных клетках;
- ингибированием ростовых факторов, отвечающих за патологическую клеточную пролиферацию;
- ингибированием эстрогеновых рецепторов, снижая их количество на тканях-мишенях;
- ингибированием инвазии, ангиогенеза.

В клинической практике терапии доброкачественных заболеваний молочных желез широко используют различные сочетания растительных экстрактов. Комбинированные средства позволяют потенцировать терапевтические эффекты растительных экстрактов, повышая комплаентность и эффективность лечения. В частности, заслуживает внимание новая БАД Имастон (АО «Аквирон»), в состав 1 таблетки которой входят 200 мг индол-3-карбинола и 60 мг ресвератрола – сразу два компонента, потенциально обеспечиваю-

щих онкопротективный эффект. Ресвератрол – антиоксидант, фитоалексин, относится к классу полифенольных соединений. Продуцируется более чем 70 видами растений.

Высокая концентрация ресвератрола содержится в красном винограде и горце сахалинском. Именно употреблением красного вина, богатого ресвератролом, объясняли феномен французского парадокса, заключающийся в низкой распространенности сердечно-сосудистых и онкологических заболеваний во французской популяции [31].

Установлено несколько механизмов онкопротективного действия ресвератрола. К ним относятся фитоэстрогенные эффекты, ир-регуляция SIRT1, ингибирование фактором некроза опухоли G-индуцированной NF- κ B-активности, ингибирование циклооксигеназы-2 и антиоксидантной активности, стимуляция апоптоза, регуляция пролиферации и снижение активности процессов ангиогенеза и метастазирования [32]. Экспериментальные исследования показали хорошую переносимость ресвератрола и отсутствие токсичных эффектов [33]. Ресвератрол не обладает генотоксичностью даже в высоких дозах до 200 мг/кг массы тела [34, 35] не вызывает эмбриотоксических и тератогенных эффектов [36].

ЗАКЛЮЧЕНИЕ

Результаты проведенного исследования продемонстрировали высокую частоту случаев сочетания гиперплазии эндометрия и доброкачественных гиперпластических процессов в молочной железе. Данный факт подтверждает общность механизмов формирования этих патологических состояний. Терапию индол-3-карбинолом можно оценить как имеющую влияние на общие звенья патогенеза этих состояний и являющуюся эффективным и безопасным методом лечения сочетанной пролиферативной патологии эндометрия и молочных желез. Также целесообразно актуализировать применение комбинации индол-3-карбинола с антиоксидантом ресвератролом в клинической практике. Препараты, содержащие эти фитонутриенты, должны рассматриваться в будущих клинических исследованиях как составляющая часть профилактики развития рака груди и гиперпластических процессов.



Поступила / Received 25.02.2021

Поступила после рецензирования / Revised 15.03.2021

Принята в печать / Accepted 15.03.2021

- Черенков В.Г., Петров А.Б., Тверезовский С.А., Строженков М.М. От патогенеза опухоли молочных желез и гинекологических болезней к практическому решению проблемы. *Российский онкологический журнал*. 2014;19(5):47–51. Режим доступа: <https://journals.eco-vector.com/1028-9984/article/view/40125>.
- Кравченко Е.Н., Ожерельева М.А. Состояние молочных желез при гинекологических заболеваниях (литературный обзор). *Мать и дитя в Кузбассе*. 2014;(2):19–23. Режим доступа <https://www.elibrary.ru/item.asp?id=22475757>.
- Хашукова А.З., Доброхотова Ю.Э., Ильина И.Ю., Дугиева М.З., Нариманова М.Р., Сухова Т.Н., Рошина В.А. Мастодиния и предменструальный синдром: есть ли взаимосвязь? *Лечащий врач*. 2015;(12):15–19. Режим доступа <https://www.lvrach.ru/2015/12/15436353>.
- Радзинский В.Е. (ред.). *Медицина молочной железы и гинекологические болезни*. 2-е изд. М.: Status Praesens; 2017. 345 с.
- Ашрафян Л.А., Бабаева Н.А., Антонова И.Б., Алешикова О.И., Герфанова Е.В. Значение эстрогенных метаболитов в канцерогенезе опухолей женской репродуктивной системы. *Медицинский оппонент*. 2019;(3):34–39. Режим доступа: http://proffopponent.ru/wp-content/uploads/2019/11/block_light-1.pdf.
- Ашрафян Л.А., Бабаева Н.А., Антонова И.Б., Овчинникова О.А., Алешикова О.И., Молчобили Т.А., Кузнецов И.Н. Уровень баланса эстрогенных метаболитов при раке молочной железы и пути его коррекции. *Опухоли женской репродуктивной системы*. 2015;11(3):22–29. doi: 10.17650/1994-4098-2015-11-3-22-29.
- Ашрафян Л.А., Киселев В.И. *Опухоли репродуктивных органов (этиология и патогенез)*. М.: Димитрейд График Групп; 2007. 217 с.
- Высоцкий М.М., Сазонова Е.О., Гараева Л.Р. Лечение фиброзно-кистозной мастопатии у пациентки после гистерэктомии. *Вопросы гинекологии, акушерства и перинатологии*. 2011;10(4):31–34. Режим доступа: <https://www.elibrary.ru/item.asp?id=17002678>.
- Кулагина Н.В. Терапия фиброзно-кистозной болезни молочных желез у пациенток с миомой матки. *Опухоли женской репродуктивной системы*. 2010;(1):40–43. Режим доступа: https://ojs.abvpress.ru/ojs/article/view/213?locale=ru_RU.
- Доброхотова Ю.Э., Сапрыкина Л.В. *Гиперплазия эндометрия*. М.: ГЭОТАР-Медиа; 2019. 112 с. Режим доступа: <https://www.rosmedlib.ru/book/ISBN9785970444238.html>.
- Доброхотова Ю.Э., Сапрыкина Л.В., Филатова Л.А., Нариманова М.Р. Аномальные маточные кровотечения: алгоритмы ведения, методы терапии. *РМЖ. Мать и дитя*. 2020;(1):55–60. doi: 10.32364/2618-8430-2020-3-1-55-60.
- Gianfredi V., Vannini S., Moretti M., Villarini M., Bragazzi N.L., Izzotti A., Nucci D. Sulforaphane and Epigallocatechin Gallate Restore Estrogen Receptor Expression by Modulating Epigenetic Events in the Breast Cancer Cell Line MDA-MB-231: A Systematic Review and Meta-Analysis. *J Nutrigenet Nutrigenomics*. 2017;10(3–4):126–135. doi: 10.1159/000480636.
- Liu X., Lv K. Cruciferous Vegetables Intake Is Inversely Associated with Risk of Breast Cancer: A Meta-Analysis. *Breast*. 2013;22(3):309–313. doi: 10.1016/j.breast.2012.07.013.
- Zhang N.Q., Ho S.C., Mo X.F., Lin F.Y., Huang W.Q., Luo H. et al. Glucosinolate and Isothiocyanate Intakes Are Inversely Associated with Breast Cancer Risk: A Case-Control Study in China. *Br J Nutr*. 2018;119(8):957–964. doi: 10.1017/S0007114518000600.
- Берштейн Л.М. *Гормональный канцерогенез*. СПб.: Наука; 2000. 199 с.
- Mori M., Tominaga T., Tamaoki B.I. Steroid Metabolism in Normal Mammary Gland and in the Dimethylbenzanthracene-Induced Mammary Tumor of Rats. *Endocrinology*. 1978;102(5):1387–1397. doi: 10.1210/endo-102-5-1387.
- Wong G.Y., Bradlow L., Sepkovic D., Mehl S., Mailman J., Osborne M.P. Dose-Ranging Study of Indole-3-Carbinol for Breast Cancer Prevention. *J Cell Biochem Suppl*. 1997;28–29:111–116. doi: 10.1002/(sici)1097-4644(1997)28/29<111::aid-jcb12>3.0.co;2-k.
- Muti P., Bradlow H.L., Micheli A., Krogh V., Freudenheim J.L., Schünemann H.J. et al. Estrogen Metabolism and Risk of Breast Cancer: A Prospective Study of the 2:16alpha-Hydroxysterone Ratio in Premenopausal and Postmenopausal Women. *Epidemiology*. 2000;11(6):635–640. doi: 10.1097/00001648-200011000-00004.
- Parl F.F., Dawling S., Roodi N., Crooke P.S. Estrogen Metabolism and Breast Cancer: A Risk Model. *Ann N Y Acad Sci*. 2009;1155:68–75. doi: 10.1111/j.1749-6632.2008.03676.x.
- Ordi J., Bergeron C., Hardisson D., McCluggage W.G., Hollema H., Felix A. et al. Reproducibility of Current Classifications of Endometrial Endometrioid Glandular Proliferations: Further Evidence Supporting a Simplified Classification. *Histopathology*. 2014;64(2):284–292. doi: 10.1111/his.12249.
- Zaino R., Carinelli S.G., Ellenson L.H. et al. Tumours of the Uterine Corpus: Epithelial Tumours and Precursors. In: Kurman R.J., Carcanglu M.L., Herrington C.S., Young R.H. (eds.). *WHO Classification of Tumours of Female Reproductive Organs*. 4th ed. Lyon: WHO Press; 2014. pp. 125–126.
- Gallos I.D., Alazzam M., Clark T.J., Faraj R., Rosenthal A.N., Smith P.P., Gupta J.K. RCOG Management of Endometrial Hyperplasia. *Green-Top Guideline No. 67*. Royal College of Obstetricians and Gynaecologists; 2016. Available at: https://www.rcog.org.uk/globalassets/documents/guidelines/green-top-guidelines/gtg_67_endometrial_hyperplasia.pdf.
- Katz E., Nisani S., Chamovitz D.A. Indole-3-Carbinol: A Plant Hormone Combatting Cancer. *F1000Res*. 2018;7:689–689. doi: 10.12688/f1000research.14127.1.
- Bosetti C., Negri E., Kolonel L., Ron E., Franceschi S., Preston-Martin S. et al. A Pooled Analysis of Case-Control Studies of Thyroid Cancer. VII. Cruciferous and Other Vegetables (International). *Cancer Causes Control*. 2002;13(8):765–775. doi: 10.1023/A:1020243527152.
- Rahman K.W., Aranha O.P., Sarkar F.H. Indole-3-Carbinol (I3C) Induces Apoptosis in Tumorigenic but not in Nontumorigenic Breast Epithelial Cells. *Nutr Cancer*. 2003;45(1):101–112. doi: 10.1207/S15327914NC4501_12.
- Aggarwal B.B., Ichikawa H. Molecular Targets and Anticancer Potential of Indole-3-Carbinol and Its Derivatives. *Cell Cycle*. 2005;4(9):1201–1215. doi: 10.4161/cc.4.9.1993.
- Доброхотова Ю.Э., Юсупова Р.О., Озерова Р.И., Файзуллин Л.З., Карнаузов В.Н., Состояние рецепторного аппарата эндометрия и метаболизм эстрогенов при гиперплазиях эндометрия в позднем репродуктивном периоде. *Вопросы гинекологии, акушерства и перинатологии*. 2009;8(3):52–58. Режим доступа <https://www.elibrary.ru/item.asp?id=12591295&>.
- Гарифуллова Ю. В. Лучевые методы диагностики доброкачественных заболеваний молочных желез. *Практическая медицина*. 2017;(7):51–56. Режим доступа: <https://www.elibrary.ru/item.asp?id=29937004>.
- D'Orsi C.J., Sickles E.A., Mendelson E.B., Morris E.A. et al. *ACR BI-RADS® Atlas, Breast Imaging Reporting and Data System*. 5th ed. Reston, VA, American College of Radiology; 2013. 696 p. Available at: <https://www.acr.org/Clinical-Resources/Reporting-and-Data-Systems/BI-Rads>.
- Корженкова Г.П. Диагностическое значение категорий BI-RADS в ведении пациенток с доброкачественной патологией молочных желез. *Опухоли женской репродуктивной системы*. 2016;12(4):10–16. doi: 10.17650/1994-4098-2016-12-4-10-16.
- Vázquez-Agell M., Sacanella E., Tobias E., Monagas M., Antúnez E., Zamora-Ros R. et al. Inflammatory Markers of Atherosclerosis Are Decreased after Moderate Consumption of Cava (Sparkling Wine) in Men with Low Cardiovascular Risk. *J Nutr*. 2007;137(10):2279–2284. doi: 10.1093/jn/137.10.2279.
- Успенская Ю.Б. Клинические эффекты ресвератрола (обзор литературы). *Гинекология*. 2014;16(5):96–100. Режим доступа: <https://www.elibrary.ru/item.asp?id=22857201>.
- Baur J.A., Pearson K.J., Price N.L., Jamieson H.A., Lerin C., Kalra A. et al. Resveratrol Improves Health and Survival of Mice on a High-Calorie Diet. *Nature*. 2006;444(7117):337–342. doi: 10.1038/nature05354.
- Elliott P.J., Walpole S., Morelli L., Lambert P.D., Lunsman W., Westphal C.H., Lavu S. Resveratrol/SRT-501. *Drugs Fut*. 2009;34(4):291–295. doi: <https://doi.org/10.1358/dof.2009.034.04.1360696>.
- Wang Z., Zou J., Huang Y., Cao K., Xu Y., Wu J.M. Effect of Resveratrol on Platelet Aggregation in vivo and in vitro. *Chin Med J (Engl)*. 2002;115(3):378–380. Available at: <https://pubmed.ncbi.nlm.nih.gov/11940369/>.
- Williams L.D., Burdock G.A., Edwards J.A., Beck M., Bausch J. Safety Studies Conducted on High-Purity Trans-Resveratrol in Experimental Animals. *Food Chem Toxicol*. 2009;47(9):2170–2182. doi: 10.1016/j.fct.2009.06.002.

References

- Cherenkov V.G., Petrov A.B., Tverezovskiy S.A., Strozhenkov M.M. From Pathogenesis of Breast Cancer and Gynecological Illness to a Practical Solution. *Rossiyskiy onkologicheskiy zhurnal = Russian Journal of Oncology*. 2014;19(5):47–51. (In Russ.) Available at: <https://journals.eco-vector.com/1028-9984/article/view/40125>.
- Kravchenko E.N., Ozherelyeva M.A. The State of the Mammary Glands in Gynecological Diseases (Literature Review). *Mat' i ditya v Kuzbasse = Mother and Baby in Kuzbass*. 2014;(2):19–23. (In Russ.) Available at: <https://www.elibrary.ru/item.asp?id=22475757>.
- Khashukoeva A.Z., Dobrohotova Yu.E., Ilina I.Yu., Dugieva M.Z., Narimanova M.R., Suhova T.N., Roshchina V.A. Mastodynia and Pre-Menstrual Syndrome: Is There a Correlation? *Lechaschi Vrach Journal*. 2015;(12):15–19. (In Russ.) Available at: <https://www.lvrach.ru/2015/12/15436355>.
- Radzinskiy V.E. (ed.). *Breast medicine and gynecological diseases*. 2nd ed. Moscow: Status Praesens; 2017. 345 p. (In Russ.)
- Ashrafyan L.A., Babaeva N.A., Antonova I.B., Aleshikova O.I., Gerfanova E.V. The Role of Hormonal Disbalance in the Carcinogenesis of Tumors of the Female Reproductive System. *Meditsinskiy opponent = Medical Opponent*. 2019;(3):34–39. (In Russ.) Available at: http://proffopponent.ru/wp-content/uploads/2019/11/block_light-1.pdf.
- Ashrafyan L.A., Babaeva N.A., Antonova I.B., Ovchinnikova O.A., Aleshikova O.I., Motskobili T.A., Kuznetsov I.N. The Balance of Estrogen Metabolites in Breast Cancer and the Ways of Its Correction. *Opukhli zhenской reproductivnoy sistemy = Tumors of Female Reproductive System*. 2015;11(3):22–29. (In Russ.) doi: 10.17650/1994-4098-2015-11-3-22-29.
- Ashrafyan L.A., Kiselev V.I. *Tumors of the Reproductive Organs (Etiology and Pathogenesis)*. Moscow: Dimitreyd Grafik Grupp; 2007. 217 p. (In Russ.)
- Vysotsky M.M., Sazonova E.O., Garaeva L.R. Treatment of Fibrocystic Mastopathy in Patients after Hysterectomy. *Voprosy ginekologii, akusherstva i perinatologii = Gynecology, Obstetrics and Perinatology*. 2011;(10(4): 31–34. (In Russ.) Available at: <https://www.elibrary.ru/item.asp?id=17002678>.
- Kulagina N.V. Therapy for Fibrocystic Breast Disease in Patients with Uterine Myoma. *Opukhli zhenской reproductivnoy sistemy = Tumors of Female Reproductive System*. 2010;(1):40–43. (In Russ.) Available at: https://ojrs.abvpress.ru/ojrs/article/view/213?locale=ru_RU.
- Dobrohotova Yu.E., Saprykina L.V. *Endometrial Hyperplasia*. Moscow: GEOTAR-Media; 2019. 112 p. (In Russ.) Available at: <https://www.rosmedlib.ru/book/ISBN9785970444238.html>.
- Dobrohotova Yu.E., Saprykina L.V., Filatova L.A., Narimanova M.R. Abnormal Uterine Bleeding: Management Algorithms, Treatment Approaches. *RMZH. Mat' i ditya = Russian Journal of Woman and Child Health*. 2020;(1): 55–60. (In Russ.) doi: 10.32364/2618-8430-2020-3-1-55-60.
- Gianfredi V., Vannini S., Moretti M., Villarin M., Bragazzi N.L., Izzotti A., Nucci D. Sulforaphane and Epigallocatechin Gallate Restore Estrogen Receptor Expression by Modulating Epigenetic Events in the Breast Cancer Cell Line MDA-MB-231: A Systematic Review and Meta-Analysis. *J Nutrigenet Nutrigenomics*. 2017;(10(3–4):126–135. doi: 10.1159/000480636.
- Liu X., Lv K. Cruciferous Vegetables Intake Is Inversely Associated with Risk of Breast Cancer: A Meta-Analysis. *Breast*. 2013;22(3):309–313. doi: 10.1016/j.breast.2012.07.013.
- Zhang N.Q., Ho S.C., Mo X.F., Lin F.Y., Huang W.Q., Luo H. et al. Glucosinolate and Isothiocyanate Intakes Are Inversely Associated with Breast Cancer Risk: A Case-Control Study in China. *Br J Nutr*. 2018;119(8):957–964. doi: 10.1017/S0007114518000600.
- Bershteyn L.M. *Hormonal Carcinogenesis*. St Petersburg: Nauka; 2000. 199 p. (In Russ.)
- Mori M., Tominaga T., Tamaoki B.I. Steroid Metabolism in Normal Mammary Gland and in the Dimethylbenzanthracene-Induced Mammary Tumor of Rats. *Endocrinology*. 1978;102(5):1387–1397. doi: 10.1210/endo-102-5-1387.
- Wong G.Y., Bradlow L., Sepkovic D., Mehl S., Mailman J., Osborne M.P. Dose-Ranging Study of Indole-3-Carbinol for Breast Cancer Prevention. *J Cell Biochem Suppl*. 1997;28–29:111–116. doi: 10.1002/(sici)1097-4644(1997)28/29<111::aid-jcb12>3.0.co;2-k.
- Muti P., Bradlow H.L., Micheli A., Krogh V., Freudenheim J.L., Schüenemann H.J. et al. Estrogen Metabolism and Risk of Breast Cancer: A Prospective Study of the 2:16alpha-Hydroxyestrone Ratio in Premenopausal and Postmenopausal Women. *Epidemiology*. 2000;11(6):635–640. doi: 10.1097/00001648-200011000-00004.
- Part F.F., Dawling S., Roodi N., Crooke P.S. Estrogen Metabolism and Breast Cancer: A Risk Model. *Ann N Y Acad Sci*. 2009;1155:68–75. doi: 10.1111/j.1749-6632.2008.03676.x.
- Ordi J., Bergeron C., Hardisson D., McCluggage W.G., Hollema H., Felix A. et al. Reproducibility of Current Classifications of Endometrial Endometrioid Glandular Proliferations: Further Evidence Supporting a Simplified Classification. *Histopathology*. 2014;64(2):284–292. doi: 10.1111/his.12249.
- Zaino R., Carinelli S.G., Ellenson L.H. Tumours of the Uterine Corpus: Epithelial Tumours and Precursors. In: Kurman R.J., Carcanglu M.L., Herrington C.S., Young R.H. (eds.). *WHO Classification of Tumours of Female Reproductive Organs*. 4th ed. Lyon: WHO Press; 2014. pp. 125–126.
- Gallos I.D., Alazzam M., Clark T.J., Faraj R., Rosenthal A.N., Smith P.P., Gupta J.K. RCOG Management of Endometrial Hyperplasia. *Green-Top Guideline No. 67* Royal College of Obstetricians and Gynaecologists; 2016. Available at: https://www.rcog.org.uk/globalassets/documents/guidelines/green-top-guidelines/gtg_67_endometrial_hyperplasia.pdf.
- Katz E., Nisani S., Chamovitz D.A. Indole-3-Carbinol: A Plant Hormone Combatting Cancer. *F1000Res*. 2018;7:689–689. doi: 10.12688/f1000research.14127.1.
- Bosetti C., Negri E., Kolonel L., Ron E., Franceschi S., Preston-Martin S. et al. A Pooled Analysis of Case-Control Studies of Thyroid Cancer. VII. Cruciferous and Other Vegetables (International). *Cancer Causes Control*. 2002;13(8):765–775. doi: 10.1023/A:1020243527152.
- Rahman K.W., Aranha O.P., Sarkar F.H. Indole-3-Carbinol (I3C) Induces Apoptosis in Tumorigenic but not in Nontumorigenic Breast Epithelial Cells. *Nutr Cancer*. 2003;45(1):101–112. doi: 10.1207/S15327914NC4501_12.
- Aggarwal B.B., Ichikawa H. Molecular Targets and Anticancer Potential of Indole-3-Carbinol and Its Derivatives. *Cell Cycle*. 2005;4(9):1201–1215. doi: 10.4161/cc.4.9.1993.
- Dobrohotova Yu.E., Yusupova R.O., Ozerova R.I., Fayzullin L.Z., Karnaukhov V.N. The State of the Receptor Apparatus of the Endometrium and Estrogen Metabolism in Endometrial Hyperplasia in the Late Reproductive Period. *Voprosy ginekologii, akusherstva i perinatologii = Gynecology, Obstetrics and Perinatology*. 2009;8(3):52–58. (In Russ.) Available at: <https://www.elibrary.ru/item.asp?id=12591295&>.
- Garifullova Yu.V. Ray Diagnostic Methods of Benign Breast Diseases. *Prakticheskaya meditsina = Practical Medicine*. 2017;(7):51–56. (In Russ.) Available at: <https://www.elibrary.ru/item.asp?id=29937004>.
- D'Orsi C.J., Sickles E.A., Mendelson E.B., Morris E.A. et al. *ACR BI-RADS® Atlas, Breast Imaging Reporting and Data System*. 5th ed. Reston, VA, American College of Radiology; 2013. 696 p. Available at: <https://www.acr.org/Clinical-Resources/Reporting-and-Data-Systems/Bi-Rads>.
- Korzhenkova G.P. Diagnostic Value of BI-RADS Categories in the Management of Patients with Benign Breast Pathology. *Opukhli zhenской reproductivnoy sistemy = Tumors of Female Reproductive System*. 2016;12(4):10–16. (In Russ.) doi: 10.17650/1994-4098-2016-12-4-10-16.
- Vázquez-Agell M., Sacanella E., Tobias E., Monagas M., Antúnez E., Zamora-Ros R. et al. Inflammatory Markers of Atherosclerosis Are Decreased after Moderate Consumption of Cava (Sparkling Wine) in Men with Low Cardiovascular Risk. *J Nutr*. 2007;137(10):2279–2284. doi: 10.1093/jn/137.10.2279.
- Uspenskaya Yu.B. Clinical Effects of Resveratrol (Literature Review). *Ginekologiya = Gynecology*. 2014;16(5):96–100. (In Russ.) Available at: <https://www.elibrary.ru/item.asp?id=22857201>.
- Baur J.A., Pearson K.J., Price N.L., Jamieson H.A., Lerin C., Kalra A. et al. Resveratrol Improves Health and Survival of Mice on a High-Calorie Diet. *Nature*. 2006;444(7117):337–342. doi: 10.1038/nature05354.
- Elliott P.J., Walpole S., Morelli L., Lambert P.D., Lunsman W., Westphal C.H., Lavu S. Resveratrol/SRT-501. *Drugs Fut*. 2009;34(4):291–295. doi: <https://doi.org/10.1358/dof.2009.034.04.1360696>.
- Wang Z., Zou J., Huang Y., Cao K., Xu Y., Wu J.M. Effect of Resveratrol on Platelet Aggregation in vivo and in vitro. *Chin Med J (Engl)*. 2002;115(5):378–380. Available at: <https://pubmed.ncbi.nlm.nih.gov/11940369/>.
- Williams L.D., Burdock G.A., Edwards J.A., Beck M., Bausch J. Safety Studies Conducted on High-Purity Trans-Resveratrol in Experimental Animals. *Food Chem Toxicol*. 2009;47(9):2170–2182. doi: 10.1016/j.fct.2009.06.002.

Вклад авторов:

Дизайн исследования – Доброхотова Ю.Э., Нариманова М.Р.

Написание текста – Доброхотова Ю.Э., Нариманова М.Р.

Редактирование – Доброхотова Ю.Э.

Обзор литературы – Ильина И.Ю.

Перевод на английский язык – Сапрыкина Л.В.

Анализ материала – Нариманова М.Р., Сапрыкина Л.В., Мазо М.Л.

Статистическая обработка – Нариманова М.Р., Сапрыкина Л.В., Мазо М.Л.

Contribution of authors:

Study design – Yulia Eh. Dobrokhotova, Metanat R. Narimanova
Text development – Yulia Eh. Dobrokhotova, Metanat R. Narimanova
Editing – Yulia Eh. Dobrokhotova
Literature review – Irina Yu. Ilina
Translation into English – Lyudmila V. Saprykina
Material analysis – Metanat R. Narimanova, Lyudmila V. Saprykina, Mikhail L. Mazo
Statistical processing – Metanat R. Narimanova, Lyudmila V. Saprykina, Mikhail L. Mazo

Информация об авторах:

Доброхотова Юлия Эдуардовна, д.м.н., профессор, заведующая кафедрой акушерства и гинекологии лечебного факультета, Российский национальный исследовательский медицинский университет имени Н.И. Пирогова; 117997, Россия, Москва, ул. Островитянова, д. 1; pr.dobrokhotova@mail.ru

Нариманова Метанат Рафиговна, к.м.н., ассистент кафедры акушерства и гинекологии лечебного факультета, Российский национальный исследовательский медицинский университет имени Н.И. Пирогова; 117997, Россия, Москва, ул. Островитянова, д. 1; safarovametanat@yandex.ru

Сапрыкина Людмила Витальевна, к.м.н., ассистент кафедры акушерства и гинекологии лечебного факультета, Российский национальный исследовательский медицинский университет имени Н.И. Пирогова; 117997, Россия, Москва, ул. Островитянова, д. 1; lioudsap@yandex.ru

Ильина Ирина Юрьевна, д.м.н., профессор кафедры акушерства и гинекологии лечебного факультета, Российский национальный исследовательский медицинский университет имени Н.И. Пирогова; 117997, Россия, Москва, ул. Островитянова, д. 1; iliyina@mail.ru

Мазо Михаил Львович, к.м.н., маммолог, рентгенолог, старший научный сотрудник отделения комплексной диагностики и интервенционной радиологии в маммологии, Московский научно-исследовательский онкологический институт имени П.А. Герцена – филиал Национального медицинского исследовательского центра радиологии; 125834, Россия, Москва, 2-й Боткинский проезд, д. 3, стр. 2; m_mazo@mail.ru

Information about the authors:

Yulia Eh. Dobrokhotova, Dr. Sci. (Med.), Professor, Head of Department of Obstetrics and Gynecology, Faculty of General Medicine, Pirogov Russian National Research Medical University; 1, Ostrovityanov St., Moscow, 117997, Russia; pr.dobrokhotova@mail.ru

Metanat R. Narimanova, Cand. Sci. (Med.), Teaching Assistant, Department of Obstetrics and Gynecology, Faculty of General Medicine, Pirogov Russian National Research Medical University; 1, Ostrovityanov St., Moscow, 117997, Russia; safarovametanat@yandex.ru

Lyudmila V. Saprykina, Cand. Sci. (Med.), Teaching Assistant of the Department of Obstetrics and Gynecology, Faculty of General Medicine, Pirogov Russian National Research Medical University; 1, Ostrovityanov St., Moscow, 117997, Russia; lioudsap@yandex.ru

Irina Yu. Ilina, Dr. Sci. (Med.), Professor of the Department of Obstetrics and Gynecology, Faculty of General Medicine, Pirogov Russian National Research Medical University; 1, Ostrovityanov St., Moscow, 117997, Russia; iliyina@mail.ru

Mikhail L. Mazo, Cand. Sci. (Med.), Breast Physician, Radiotherapist, Senior Research Associate, Department of Comprehensive Diagnostics and Interventional Radiology in Mammology, Hertsen Moscow Research Institute of Oncology – Branch of the National Medical Research Radiological Center; 3/2, 2-nd Botkinskiy proezd, Moscow, 125284, Russia; m_mazo@mail.ru



ИМАСТОН

Имастон может применяться при следующих состояниях:¹⁻³

- Фиброзно-кистозная мастопатия.
- Эндометриоз.
- Папилломавирусная инфекция.

Уникальная комбинация индол-3-карбинола и ресвератрола для двойного контроля клеточной пролиферации и симптомов мастопатии¹⁻³



- Способствуют уменьшению боли и дискомфорта в молочных железах при мастопатии.
- Предупреждают опухолевую трансформацию.

Несколько механизмов онкопротективного действия.⁴

Негормональные компоненты в высокой дозировке.¹ 1 таблетка содержит 200 мг индол-3-карбинола и 60 мг ресвератрола.

reproduction.info
plan-baby.ru

АКВИОН

СГР № RU.77.99.11.003.R.001995.07.20 от 15.07.2020 г. Реклама.
*По данным IGCIA за 2020–2021 гг.
*Raaf A., Inani M., Butt M.S. et al. Resveratrol as an anti-cancer agent: A review. Crit Rev Food Sci Nutr. 2018 Jun 13;58(9):1428–1447.
*Зулькарнаева Э. Т. и др. Индол-3-карбинол в лечении доброкачественных заболеваний молочной железы // Опухоли женской репродуктивной системы. Фармакотерапия. – 2018. – № 3. – С. 50–54.
*Успенская Ю. Б. Клинические эффекты ресвератрола (обзор литературы) // Гинекология. – 2014. – № 5.

НЕ ЯВЛЯЕТСЯ ЛЕКАРСТВОМ